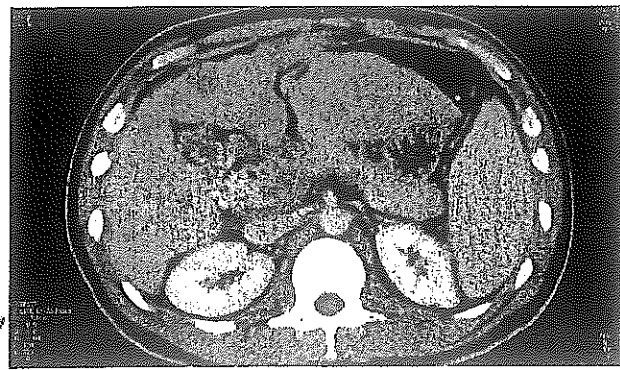
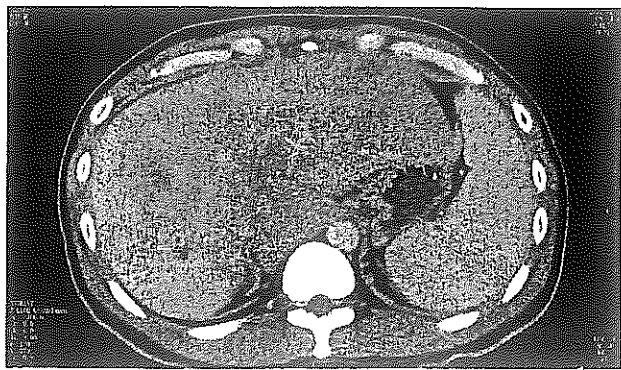


检查部位： 上腹部

检查方式： 平扫+增强

收费代码： 21030001*1, 21030008*1, 21030111*1, C00071*1, 21030128*1



影像描述:

肝脏形态肿胀，呈弥漫性、不均匀性密度减低，部分低密度灶突出于肝包膜；增强扫描呈明显不均匀性强化，其内可见多发纤细迂曲肿瘤血管。门脉期：门脉主干及分支显示不清，肝门部可见多发迂曲成团侧枝血管形成；脾脏肿大。胰腺形态、密度未见明显异常。肝周见少许积液。所见肝门区及腹膜后见多发轻度肿大淋巴结。

意见： 1、考虑为弥漫性肝癌并门静脉癌栓及肝门区及腹膜后淋巴结转移；
2、肝硬化、脾大、门脉高压伴侧枝循环建立及静脉海绵样变，少量腹水。
请结合临床。

黄国鑫

审核医师/报告医师(记录者)

黄国鑫/矫娜

报告日期：2013-01-11

注：此报告单仅供临床医师在诊疗疾病时参考

深圳市人民医院放射科

电话：25533018-2598